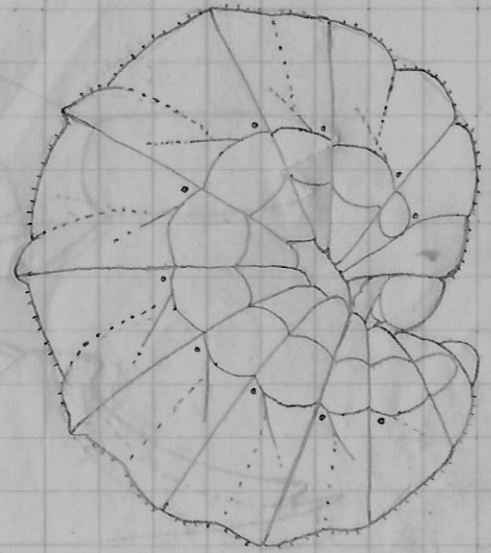
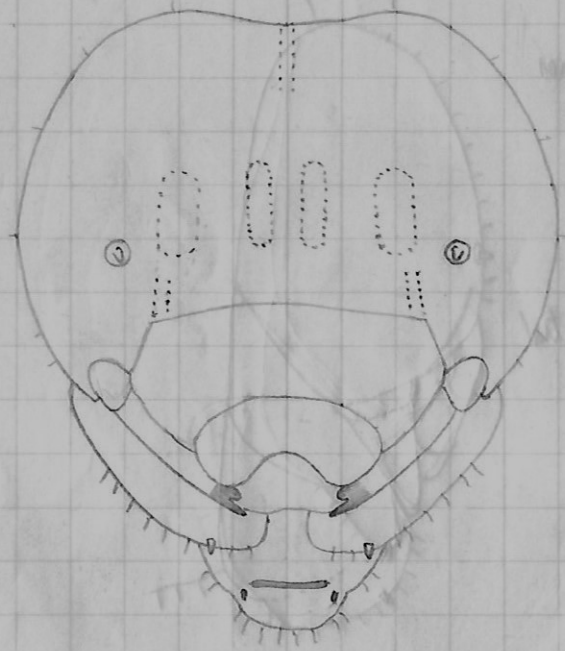



54/-55

Asmia uncinata

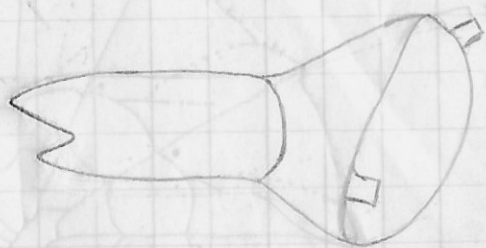


Myös kalokapselissa hantaja karvoja:  
Tuntaravessa kartiomainen papilla.

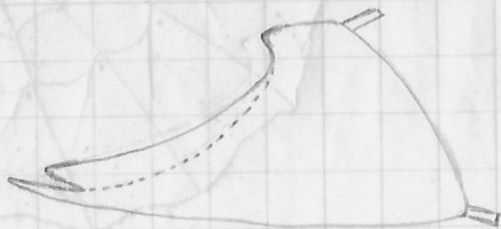

↑  
10 mm  
↓

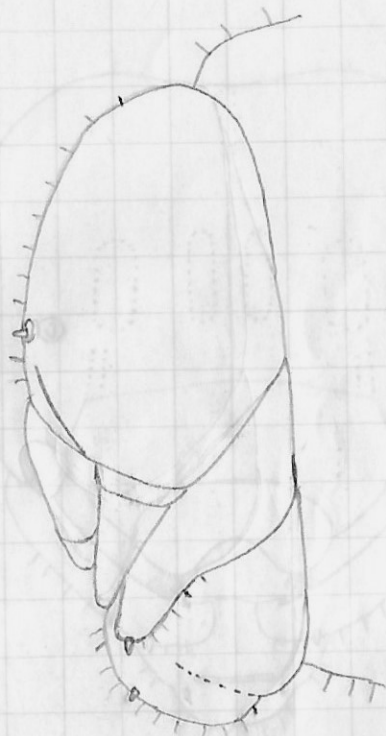
aloin karras harheita silmaa.  
näkökerros ohuempi, seinät hyljätetty  
Tuntaravessa sinellä. Tosi ruusua, ulkokerros  
keltamainen, määrien päällä keltainen ruusua.



innes



ventral



Kotelo: Etummaisen pistesilmän kohdalla korkeampi ja taem-  
pion kohdalla loivat nytyrat; ylähuulen tuppä kärsässään kahkeliuskai-  
nen ja leukatuppien päällä (eikä alla kuten uimilla pistäimillä); 1. ja  
seuraavien selkäpilpien takareunaksessa <sup>pari</sup> nytyröitä, joissa kussakin  
pieni karva; päntäki, otra ja keskimmäinen selkäpaoli harvaan karvoit